Sistema neuroendocrino difuso y patología cervicofacial

JM Thomassin
A Deveze
MA Chrestian

Resumen. – El sistema neuroendocrino difuso (SNED) es un conjunto heterogéneo de células especializadas de distinto origen embriológico que integran estructuras funcionales tan disímiles como el páncreas endocrino, la anterohipófisis, la médula suprarrenal, las glándulas paratiroideas o los paraganglios. A pesar de contar sólo con un conocimiento parcial de su fisiología, la proximidad neurológica (con frecuencia al sistema neurológico vegetativo) de las células que componen el SNED así como su modo de secreción (a menudo paracrina) convierten a este sistema en un verdadero «órgano» que interviene en la regulación precisa del funcionamiento del organismo.
La diversidad anatómica, embriológica y funcional de las células del SNED explican la heterogeneidad de la patología tumoral. En cuanto a su presentación clínica, perfil biológico, malignidad, herencia y pronóstico, los tumores neuroendocrinos cervicofaciales se distinguen de los demás tumores de la cabeza y del cuello y, por lo tanto, el tratamiento es especial. La finalidad de esta presentación, después de una somera reseña de los elementos del SNED, consiste en resumir las principales características anatomopatológicas y clínicas, así como el tratamiento de los principales tumores del SNED ubicados en la región cervicofacial.

© 2002, Editions Scientifiques et Médicales Elsevier SAS, París. Todos los derechos reservados.

Palabras clave: sistema neuroendocrino difuso, apudomas, tumor carcinoide, tumor neuroendocrino, paraganglioma.

Introducción

Entre la mayoría de los médicos, sigue existiendo alguna confusión cuando se mencionan los términos sistema neuroendocrino difuso (SNED) y tumor neuroendocrino (TNE). Lo anterior se explica en parte por la multiplicidad de las denominaciones utilizadas erróneamente como sinónimos para designar los tumores del SNED: apudoma, tumor carcinoide, TNE, tumor de la cresta neural, no son equivalentes. La ubicuidad tisular de las células del SNED (que pueden ser el origen de diversos tumores), así como las hipótesis incompletas aunque innovadoras de Pearse en 1969, acerca de la embriología del SNED (descripción del sistema *amine precursor uptake and decarboxylation* [APUD]), sólo han contribuido a aumentar esa confusión. Actualmente no debe utilizarse el término apudoma por su carácter demasiado restrictivo, ya que se refiere a un solo tipo de células, las células del sistema APUD. El sistema APUD de Pearse es una parte del SNED, relacionada con algunas células funcionales especializadas. En la actualidad se recomienda utilizar el término TNE para designar tumores con características histológicas y especialmente inmunohistoquímicas comunes. Los tumores menos diferenciados se denominarán carcinomas neuroendocrinos (CNE). El término carcinoide todavía se utiliza para designar los tumores que secretan serotonina, capaces de provocar un «síndrome carcinoide» (esencialmente los TNE intestinales y apendiculares). Se utiliza simplemente el nombre de tumores del SNED para los tumores más específicos, que expresan marcadores neuroendocrinos diferentes (paragangliomas, feocromocitomas, tumores paratiroideos, carcinoma medular tiroideo, etc.).

Jean-Marc Thomassin : *Professeur des Universités, praticien hospitalier, chef de service, oto-rhino-laryngologiste des hôpitaux, service d´oto-rhino-laryngologie et de chirurgie cervicofaciale.*
Arnaud Deveze : *Oto-rhino-laryngologiste, interne des Hôpitaux, service d´oto-rhino-laryngologie et de chirurgie cervicofaciale.*
Marie-Anne Chrestian : *Praticien hospitalier, service d´anatomopathologie du professeur Pellissier.*
Centre hospitalier universitaire de La Timone, 264, rue Saint-Pierre, 13385 Marseille cedex 5, France.

Reseña histórica

El descubrimiento y la descripción del SNED se realizaron en dos etapas. La primera, consistió en el descubrimiento de células peculiares, que poseían propiedades bioquímicas nuevas: la reducción de las sales de metales pesados (cromo, plata).
En 1870, Heidenhaim describió por primera vez en la mucosa intestinal del hombre, células capaces de reducir espontáneamente una solución alcalina de sales de plata, a las que denominó argentafines [42]. Nicolas (1891) y Kultschitzky (1897) retomaron el estudio de estas células, demostraron su carácter cromafín y les dieron su nombre. Estos tres investi-

gadores, aún sin haber reconocido su función endocrina exacta, han abierto el camino a la individualización de la porción del SNED correspondiente al aparato digestivo.

La síntesis de estas primeras descripciones se debe a los «fundadores» del SNED: Masson, Feyrter y Pearse. Masson, en 1914, al estudiar los tumores carcinoides apendiculares, relacionó las células tumorales con las células de Nicolas-Kultschitzky. Formuló una hipótesis innovadora, al deducir que estas células pueden «emigrar de los plexos nerviosos y sufrir una diferenciación, secretar sustancias y [...] formar tumores de estructura endocrina [...] que pueden considerarse paragangliomas» [54]. Feyrter (1931) describe en el revestimiento epitelial del canal pancreático, células cuyo citoplasma aparece ópticamente vacío (células claras), que muestran analogías con las células descritas por Masson. En un trabajo intitulado *Órgano Epitelial Endocrino Difuso* elaborado en 1938, estas investigaciones establecen la existencia de sectores de células claras en el interior de distintos tejidos (glándulas salivales, tracto digestivo, páncreas, vesícula biliar, árbol traqueobronquial, glándula tiroidea, timo) [52].

Finalmente, Pearse, en 1968 definió un sistema de células endocrinas distintas, que contienen aminas biógenas con nuevas características bioquímicas: captación de precursores de las aminas y descarboxilación. Naturalmente, utiliza la denominación de sistema de células APUD [46]. El único punto débil del concepto de Pearse reside en la hipótesis de que todas las células neuroendocrinas provienen de la diferenciación de una misma capa embrionaria, la cresta neural [52].

Embriología. Distribución de las células del sistema neuroendocrino difuso

En realidad, el SNED se halla constituido por células que no poseen un mismo origen embriológico: no todas provienen de la cresta neural. Inicialmente, la presencia de marcadores neuronales como la enolasa neuronal específica (*neuron specific enolase* [NSE]) en los tumores carcinoides y epiteliomas tiroideos de células C, al igual que en los tumores neuronales y los feocromocitomas, orientó las hipótesis hacia un mismo origen neuroectodérmico: la cresta neural, capa embrionaria dotada de una gran plasticidad de diferenciación y de una extensa capacidad de difusión [44]. Las experiencias realizadas por Le Douarin sobre quimeras embrionarias han permitido dilucidar los datos embriológicos del SNED: las células neuroendocrinas del tubo digestivo, del páncreas y del aparato respiratorio no son de origen neuroectodérmico sino de origen endodérmico y a la inversa, las células conjuntivas de la cara y del cuello no tienen un origen mesodérmico sino neuroectodérmico [5, 36]. Pese a que las células del SNED no tienen un origen único, se admite que su presencia en órganos o tejidos tan diferentes sugiere que esas células provienen de distintas capas embrionarias primitivas.

En general, las células del SNED se distribuyen de tres maneras distintas en el organismo [52] *(fig. 1):*

— pueden formar órganos o partes de órganos (hipotálamo, anterohipófisis, médula suprarrenal, glándulas paratiroideas);

— pueden nuclearse formando grupos celulares (islotes) en el interior de un órgano (páncreas endocrino);

— finalmente, pueden constituir una red de células dispersas en el interior de un órgano o de un tejido de revestimiento (piel, glándula tiroidea, árbol laringotraqueobronquial, parénquima pulmonar, timo) o en el trayecto de las vías nerviosas (paraganglios).

Los tumores del SNED se desarrollan en el ámbito de estas tres categorías de distribución tisular. Los datos de la embriología demuestran que los TNE y los tumores carcinoides tienen frecuentemente un origen endodérmico, mientras que los demás tumores del SNED la mayoría de las veces provienen de la cresta neural. Este segundo grupo de tumores es el que aparece preferentemente en la región cervicofacial. En la práctica se distinguen dos grupos de tumores originados en elementos del SNED *(fig. 2):*

— tumores de *origen endodérmico*, repartidos en tres grupos: [52]

— tumores originados en el intestino anterior *(foregut):* esofágicos, gástricos, duodenales, del yeyuno proximal y pancreáticos. Son los tumores «gastroenteropancreáticos». A este grupo pertenecen los tumores laríngeos, traqueales, broncopulmonares y del timo;

— tumores originados en el intestino medio *(midgut):* son los del yeyuno distal, íleon, apéndice y ciego;

— tumores del intestino posterior *(hindgut):* son los tumores de colon y recto;

— tumores de *origen ectodérmico* (cresta neural): son los paragangliomas, feocromocitomas, adenomas paratiroideos, carcinoma medular de la glándula tiroidea y neuroblastomas. Este grupo de tumores presenta particularidades que los diferencian de los TNE propiamente dichos. Asimismo, en este grupo se incluyen los melanomas que se derivan también de la cresta neural.

Fisiología del sistema neuroendocrino difuso cervicofacial

El SNED reúne neuronas y células endocrinas con un fenotipo común que traduce la expresión de marcadores proteínicos idénticos (marcadores neuroendocrinos): estas células dispersas se hallan relacionadas sólo por su función secretora (demostrada por la histoquímica). Desafortunadamente, en la actualidad resulta difícil obtener información experimental sobre la fisiología del SNED: la obtención quirúrgica de muestras selectivas resulta difícil, al igual que la recolección y el análisis de los péptidos secretados. Sin embargo, se sabe que esta función secretora se manifiesta no sólo mediante una acción local (secreción paracrina), sino también por una acción a distancia (páncreas endocrino, anterohipófisis). Dos ejemplos ilustran la función de las células del SNED en la región cervicofacial.

RELACIÓN ESTRECHA DE LAS CÉLULAS DEL SISTEMA NEUROENDOCRINO DIFUSO CON EL SISTEMA NERVIOSO VEGETATIVO

La embriología del SNED demuestra la estrecha relación entre algunas células del SNED y el sistema nervioso [36, 44]. Las células paraganglionares cefálicas se distribuyen en el trayecto de los pares craneales IX y X (cresta neural glosofaringovagal o cordón de Terracol y Guerrier) *(fig. 3)* [64]. La regulación de los paraganglios depende del sistema parasimpático. Al confrontar esta constatación con el papel quimiorreceptor del paraganglio carotídeo (cf. Función quimiorreceptora) se delinea un arco reflejo funcional: por un lado, el estímulo bioquímico (acidosis, hipoxemia) y la detección (quimiorreceptor); por el otro, la respuesta (estimulación vegetativa cardiopulmonar).

FUNCIÓN QUIMIORRECEPTORA: PAPEL DEL PARAGANGLIO CAROTÍDEO

Aunque menos estudiadas que sus homólogas intestinales, las células extradigestivas del SNED teóricamente ejercen las mismas interacciones celulares. Las células del SNED poseen

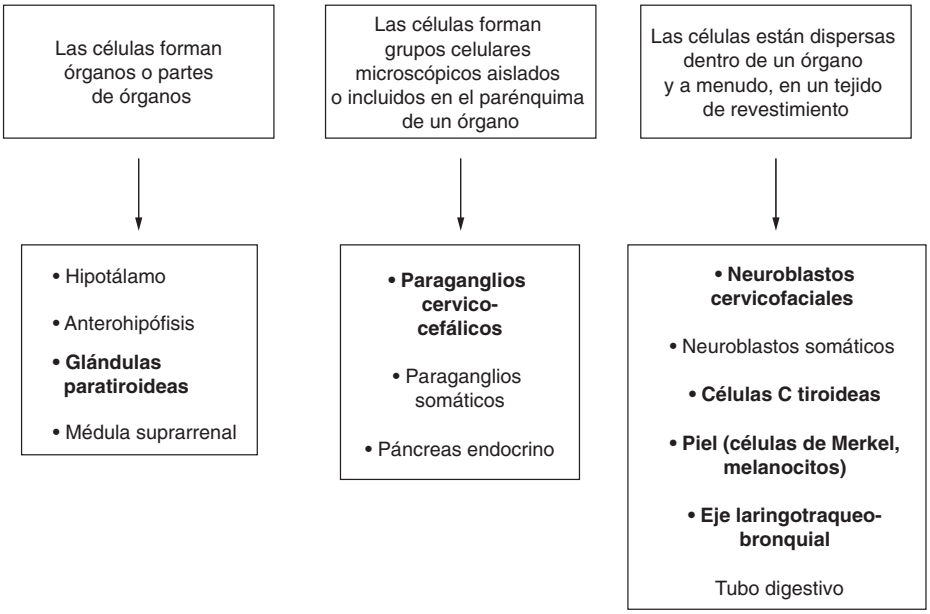

1 *Las tres modalidades de distribución de las células del sistema neuroendocrino difuso en el organismo. Aparecen en negrita los tejidos u órganos relacionados con el sistema neuroendocrino difuso cervicofacial.*

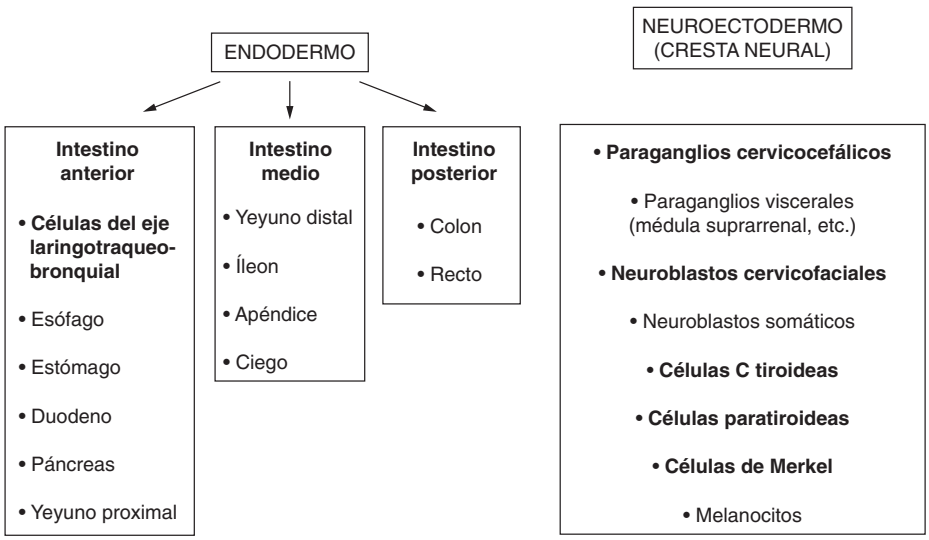

2 *Origen embriológico de las células del sistema neuroendocrino difuso. Aparecen en negrita los elementos del sistema neuroendocrino difuso cervicofacial; se señala que los tejidos neuroendocrinos de cabeza y cuello se derivan esencialmente de la cresta neural.*

las características ultraestructurales de las células quimiorreceptoras: arquitectura básica de una neurona, sitio receptor apical dotado de numerosas cilias y microvellosidades y porción basal rica en gránulos secretores [42]. La estrecha relación de las células del SNED con las terminaciones del sistema nervioso vegetativo constituye un argumento adicional en favor de un sistema «receptor/efector».

La primera demostración de la función quimiorreceptora se refería a las células paraganglionares carotídeas (y a las neuroendocrinas pulmonares). Como consecuencia de la estimulación del paraganglio carotídeo por la hipoxia, la hipercapnia o la acidosis, se produce un aumento de la frecuencia respiratoria y cardíaca. En realidad, el paraganglio carotídeo funciona como un verdadero complejo regulador, conjuntamente con el seno carotídeo; uno, de la función ventilatoria y el otro de la hemodinámica [40]. Algunas situaciones clínicas o patológicas corroboran estas hipótesis:

— en poblaciones sometidas a hipoxia crónica se ha observado una mayor prevalencia de paragangliomas carotídeos: personas que viven en regiones de grandes altitudes, quienes padecen de insuficiencia respiratoria crónica y/o de asma [40, 45, 55];

— para explicar los fenómenos hemodinámicos en personas que padecen el síndrome de apnea del sueño [62] se ha propuesto la hipótesis de una disfunción de los paraganglios;

— al realizar la autopsia a niños víctimas del síndrome de muerte súbita del recién nacido, se observaron anomalías del paraganglio carotídeo (hipoplasia o carencia de células de tipo 1), hecho que podría explicar una mala respuesta a la hipoxia nocturna [62];

— otros autores han descrito trastornos cardiovasculares (ataques de hipertensión lábil, hipotensión ortostática grave, taquicardia) secundarios a la exéresis bilateral de paragangliomas carotídeos [13, 40]. Los autores explican estas complicaciones por la pérdida bilateral de la función barorreceptora del seno carotídeo, secundaria a una desnervación quirúrgica. Lo anterior corrobora la hipótesis de la función reguladora del paraganglio carotídeo dentro del complejo «seno

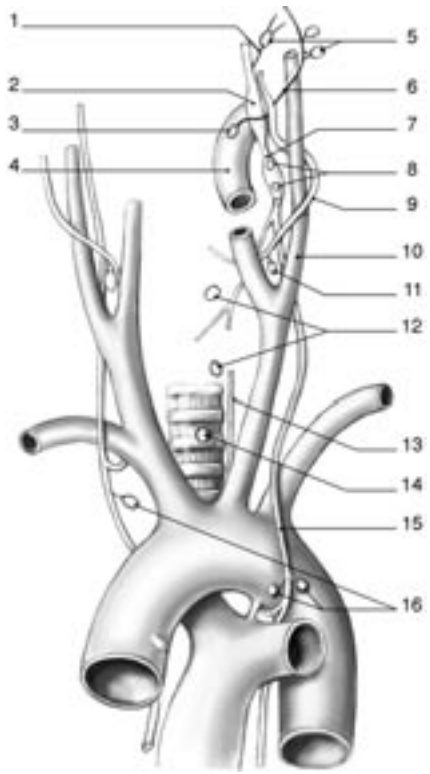

3 *Distribución de los diferentes paraganglios branquiales ubicados a lo largo de los pares craneales IX y X (según Lore). 1. Nervio auricular; 2. ganglio plexiforme; 3. paraganglio yugular; 4. bulbo de la yugular; 5. paraganglios timpánicos; 6. nervio timpánico; 7. ganglio nudoso; 8. paraganglios vagales; 9. nervio glosofaríngeo; 10. carótida interna; 11. paraganglio carotídeo; 12. paraganglios laríngeos superior e inferior; 13. nervio laríngeo inferior; 14. paraganglio traqueal; 15. nervio vago; 16. paraganglio aortopulmonar.*

carotídeo/paraganglio carotídeo»: el paraganglio carotídeo funciona como un estimulador del sistema cardiovascular y el seno carotídeo contrarresta estos efectos mediante una acción de tipo vagal (bradicardia, vasodilatación, hipotensión arterial).

Caracterización de las células del sistema neuroendocrino y de los tumores neuroendocrinos

El anatomopatólogo utiliza habitualmente el término neuroendocrino para designar las células y los tumores que se derivan de ellas y que muestran simultáneamente características de las células endocrinas y de las neuronas, sin prejuzgar acerca de su origen embriológico [52]. En la práctica, esta definición abarca la mayor parte del sistema endocrino [61].

Los TNE y en especial los de la región cervicofacial son relativamente excepcionales. La dificultad para su diagnóstico es variable: cuando se diferencian claramente presentan caracteres morfológicos y funcionales similares a los de las células de las que se derivan y resultan fácilmente identificables; sin embargo, es difícil establecer el pronóstico basándose solamente en los datos histológicos [23]. Cuando se diferencian poco o nada, el diagnóstico de estos tumores es más difícil y aleatorio; en este contexto el conocimiento de los métodos de caracterización de las células y de los TNE adquiere interés. El patólogo dispone de una serie de técnicas más o menos sofisticadas cuya especificidad y pertinencia es necesario conocer.

TÉCNICAS DE IMPREGNACIÓN ARGÉNTICA [52]

Han sido ampliamente utilizadas para caracterizar las células y los TNE, pero progresivamente se han reemplazado por la inmunohistoquímica.

La *argentación* es un método específico pero poco sensible y se relaciona con la presencia de serotonina en las células. Prácticamente ya se ha dejado de utilizar.

La *argirofilia* (reacción de Grimélius) caracteriza la capacidad de las células para fijar iones de plata previamente reducidos. Esta reacción, mucho más sensible que la precedente, se debería a la presencia de cromograninas intracelulares.

MICROSCOPIA ELECTRÓNICA [52]

Es el método de referencia para caracterizar las células y los TNE porque muestra los «gránulos neurosecretores» específicos. Se trata de estructuras redondeadas u ovales, en ocasiones angulosas, de tamaño variable, limitadas por una membrana y caracterizadas por la presencia de una zona central bien delimitada, densa a los electrones, llamada núcleo; se halla separado de la membrana por un espacio claro más o menos extenso. Se observan asimismo vesículas claras citoplásmicas, similares por su aspecto y su topografía a vesículas sinápticas.

La presencia de gránulos neurosecretores caracteriza a las células neuroendocrinas y permite establecer la distinción entre carcinoma neuroendocrino y carcinoma indiferenciado en los casos difíciles. Sin embargo, se debe reconocer que el examen ultraestructural impone muchas limitaciones: requiere fijación en glutaral e inclusión en resina y por lo tanto es necesario prepararlo con antelación; la presencia excepcional de gránulos neurosecretores en los CNE poco diferenciados conlleva a que su investigación resulte prolongada y aleatoria. Así, el examen ultraestructural se ha ido reemplazando progresivamente por la inmunohistoquímica.

INMUNOHISTOQUÍMICA [53]

Es la técnica más utilizada actualmente. Se distinguen los marcadores neuroendocrinos generales que permiten confirmar el fenotipo neuroendocrino y los marcadores específicos de las secreciones neuroendocrinas.

■ *Marcadores neuroendocrinos generales*

Son cada vez más numerosos y de diversa especificidad. Se distinguen cinco categorías principales:

— *marcadores citosólicos*: el más conocido es la enolasa neuronal específica. Es el más antiguo de los marcadores neuroendocrinos. Su ubicación en el citoplasma es difusa, sin relación con las organelas celulares. Descrita en un principio en el tejido nervioso maduro y luego en las células neuroendocrinas, la NSE se ha observado también en un gran número de tejidos (conjuntivos y epiteliales) y de tumores. Por su falta de especificidad, su utilización es limitada en la práctica corriente;

— *marcadores relacionados con pequeñas vesículas*: el más conocido y utilizado con más frecuencia es la sinaptofisina. Es una glucoproteína presente sobre la membrana de las vesículas presinápticas de las neuronas, así como sobre las pequeñas vesículas citoplásmicas de las células neuroendocrinas normales y tumorales. Por lo tanto es un marcador neuroendocrino específico y sensible, cuya expresión es independiente tanto del contenido celular de gránulos neurosecretores, como de la expresión de otros marcadores neuroendocrinos;

— *marcadores relacionados con los gránulos neurosecretores*: las cromograninas A, B o C (secretograninas II) son proteínas monoméricas solubles que forman parte de los constituyentes de los gránulos de la mayoría de las células neuroendocrinas. Los anticuerpos anticromograninas son marcadores muy específicos de las células neuroendocrinas normales y tumorales. Sin embargo, se debe considerar que la intensidad de la tinción depende directamente de la riqueza de las células en gránulos neurosecretores; se observa por ello una falta de sensibilidad del método en los TNE menos diferenciados. Los anticuerpos contra CD57 (HNK1 y Leu 7) reconocen un epítopo presente sobre la membrana citoplásmica de los linfocitos citolíticos naturales (*natural killer cells* [NK]). Este epítopo se encuentra igualmente presente sobre la glucoproteína asociada a los gránulos de algunas células neuroendocrinas. Son marcadores poco sensibles y poco específicos de los TNE;

— las *proteínas de membrana*: la molécula de adhesión neural (*neural cell adhesion molecule* [NCAM]), reconocida por el anticuerpo CD56, es una molécula de adhesión presente en la mayoría de los TNE, aun en los poco diferenciados. Esta molécula se observa igualmente en muchos otros tumores de distintos tipos histológicos (carcinomas, sarcomas), por lo cual carece de especificidad. En la superficie de muchos TNE se observa la presencia de receptores de somatostatina lo que permite en algunos casos su detección in vivo. En cambio, en la práctica habitual, todavía no se ha logrado adaptar la inmunodetección de esos receptores para realizar el diagnóstico histológico de los TNE;

— los *filamentos intermediarios*: las neuronas y las células cromafines contienen neurofilamentos; todas las demás células neuroendocrinas normales contienen citoqueratinas. Algunos TNE pulmonares, del tracto digestivo, del páncreas endocrino, de la glándula tiroidea y de la piel pueden coexpresar neurofilamentos y citoqueratinas de bajo peso molecular.

Marcadores de productos de secreción específicos

Una gran cantidad de aminas y de péptidos secretados por las células neuroendocrinas se pueden detectar actualmente mediante técnicas inmunohistoquímicas sobre cortes incluidos en parafina, con la ayuda de anticuerpos específicos dirigidos contra la forma activa de los péptidos (hormona) o bien contra distintas regiones de esas hormonas y aun contra sus precursores. Gracias a estas técnicas ha sido posible entender mejor la fisiología de las células neuroendocrinas y de los tumores relacionados con ellas: clásicamente se ha considerado que los TNE secretan las hormonas correspondientes a las células de las que se derivan, por lo que la falta de secreción constituía un criterio de desdiferenciación. Actualmente se sabe que los TNE también pueden secretar formas moleculares anormales o precursores de las hormonas habitualmente secretadas por las células neuroendocrinas correspondientes: por ejemplo, sólo el 70 % de los glucagonomas son marcados por los anticuerpos antiglucagón, pero en cambio, todos los glucagonomas son marcados por anticuerpos dirigidos contra los derivados preglucagón y proglucagón.

Además, una misma hormona puede ser sintetizada por diversos tipos celulares. A la inversa, un tipo celular puede sintetizar muchos tipos de hormonas reunidas en los mismos gránulos secretores, aunque sean codificadas por genes distintos. De este modo se explican las secreciones ectópicas, que son marcadores de pronóstico desfavorable. En la práctica diaria los marcadores de secreciones específicas encuentran aplicación esencialmente en cuadros con metástasis predominantes, con el fin de encontrar el sitio primitivo, o en los TNE de diagnóstico o de pronóstico histológico difícil; pero también son utilizados en las topografías en que el tipo de secreción posee un valor pronóstico.

Marcadores de la proliferación celular

El índice de proliferación, determinado mediante el anticuerpo Ki67 (que reconoce las células involucradas en el ciclo celular) en cortes incluidos en parafina, permite mostrar que existe una correlación significativa entre el porcentaje de núcleos marcados por el anticuerpo (índice de proliferación) y la supervivencia sin recidiva en algunos tumores neuroendocrinos, lo cual permite distinguir los TNE muy bien diferenciados con poco riesgo de evolución desfavorable, de aquellos bien diferenciados y más agresivos. Esta distinción se utiliza como criterio pronóstico para los TNE digestivos y pancreáticos, con un máximo del 2 % [61], en la nueva clasificación de los TNE de la Organización Mundial de la Salud (OMS). En cuanto a los demás tumores neuroendocrinos, dicho porcentaje varía de acuerdo con el tipo tumoral. Resulta difícil evaluar esta técnica debido al carácter excepcional de algunas entidades nosológicas.

Técnicas moleculares

La hibridación in situ se utiliza para detectar, en el interior de una población celular, una fracción de ADN que codifica para el producto de un gen dado (hormonas, por ejemplo). Esta técnica, muy sensible, se puede utilizar en caso de tumores neuroendocrinos muy indiferenciados y con escasas granulaciones neurosecretoras; no obstante su interés práctico es muy limitado debido a que es difícil, costosa y reservada para laboratorios especializados. Como dato ilustrativo: el estudio de las mutaciones del gen supresor de tumores p53 no mostró ninguna modificación característica de dicho gen en la mayoría de los TNE [50, 71].

En la práctica clínica

En presencia de un TNE bien diferenciado, con una topografía característica, el examen histológico estándar por lo general es suficiente para establecer el diagnóstico, cuando se trata de un tumor primitivo. En algunos casos el estudio de los marcadores de proliferación (Ki67) permite establecer el pronóstico con mayor exactitud. Cuando se observa una metástasis predominante, se completa mediante la inmunodetección del o de los marcadores del producto de secreción para orientar la investigación del tumor primitivo (tirocalcitonina para los carcinomas medulares de la glándula tiroidea). Este tipo de diagnóstico es limitado cuando se trata de TNE muy poco diferenciados o indiferenciados, con muy pocas granulaciones neurosecretoras. Resulta difícil distinguir entre un carcinoma indiferenciado, un linfoma maligno e incluso un proceso sarcomatoso. En este contexto todos los argumentos clínicos y la exploración exhaustiva resultan importantes y contribuyen a la inmunodetección bien orientada, que asocia anticuerpos anticromograninas A y B y anticuerpos antisinaptofisina. Ante un tumor poco diferenciado debido a su sensibilidad, puede agregarse la investigación de NCAM aunque se trate de un método poco específico. Con el fin de fundamentar el diagnóstico diferencial, se emplean los marcadores de los eventuales productos de secreción (especialmente en las metástasis), los marcadores epiteliales, linfocíticos y los de los tumores conjuntivos.

Localización y distribución de los tumores neuroendocrinos

La inmunohistoquímica permitió mostrar que todos los tumores desarrollados en los órganos endocrinos presentan marcadores neuroendocrinos *(cuadro I)*, aunque sería mejor hablar de tumores del sistema endocrino difuso; pero el uso ha consagrado el término neuroendocrino, que se conserva por razones prácticas.

Cuadro I. – Inmunohistoquímica de los tumores endocrinos (Organización Mundial de la Salud, 2000) [61].

Sitio y tipo tumoral	CK8, 18	Vimentina	ACE	Proteína S-100	Sinaptofisina	Cromogranina	Principales secreciones hormonales
Hipófisis	±	–	–	– a	+	±	PRL, GH, ACTH, TSH, FSH, LH, Parathormona
Glándulas paratiroideas	+	–	–	–	+	+	Parathormona
Glándula tiroidea: carcinoma medular	+	–	+	– a	+	+	Calcitonina
Pulmón	+	–	–	–	+	+	Bombesina Serotonina Calcitonina
Timo	+	–	–	–	+	+	ACTH
Estómago	+	–	–	–	+	+	Histamina Serotonina
Duodeno	+	–	– a	–	+	+	Gastrina Somatostatina Serotonina
Íleon	+	–	–	– a	+	+	Serotonina
Apéndice							Sustancia P
Colon	+	–	–	–	+	+	Enteroglucagón
Recto							Serotonina PP/PYY Sustancia P
Páncreas	+	–	–	–	+	+	Insulina, gastrina Glucagón, VIP Somatostatina, PP
Paraganglioma cervicocefálico (parasimpático)	– a	– b	–	– b	+	+	Serotonina Noradrenalina Dopamina
Paraganglioma simpático	– a	– b	–	– b	+	+	Noradrenalina Dopamina
Feocromocitoma	– a	– b	–	– b	+	+	Adrenalina Noradrenalina
Corticosuprarrenal	+	– a	–	–	+ c	–	Hormonas esteroides

a: positividad excepcional; b: positividad en células sustentaculares; c: positividad en más del 80 % de los tumores; ACE: antígeno carcinoembrionario; PRL: prolactina; GH: *growth hormone* (hormona de crecimiento); ACTH: *adrenocorticotrophic hormone* (corticotropina); TSH: *thyroid stimulating hormone* (tirotropina); FSH: *follicle stimulating hormone* (folitropina); LH: *luteinizing hormone* (lutropina); VIP: *vaso-intestinal peptide* (péptido intestinal vasoactivo); PP: polipéptido pancreático.

Estos tumores se clasifican en tres grupos:

— tumores desarrollados en un órgano endocrino simple o mixto: hipófisis, glándulas paratiroideas, glándula tiroidea, paraganglios, suprarrenal (cortical y medular);

— tumores desarrollados en un órgano o tejido que contiene un componente endocrino limitado: vías respiratorias superiores, árbol broncopulmonar, mucosa gastrointestinal, páncreas, próstata, ovarios, testículos y piel;

— tumores desarrollados en tejidos donde no se ha comprobado la existencia de células neuroendocrinas: timo, glándulas salivales, conducto auditivo, esófago, riñón, útero, etc.

Los tumores neuroendocrinos son excepcionales pero prácticamente ubicuos: en una serie de 349 tumores neuroendocrinos (de la que se excluyeron los tumores de hipófisis, glándulas paratiroideas, médula suprarrenal y los paragangliomas, así como los carcinomas de pequeñas células de los bronquios), la distribución fue la siguiente: apéndice: 30 %, colon y recto: 16 %, estómago: 14 %, bronquios: 12 %, intestino delgado: 9 %, páncreas: 6 %, carcinoma medular de la glándula tiroidea: 5 %, tumor de células de Merkel de la piel: 1 % [68]. Esta estadística confirma el carácter excepcional de los tumores neuroendocrinos cervicofaciales distintos de los paragangliomas.

Además de las localizaciones que aparecen en esta serie, los TNE se pueden localizar en otras estructuras cervicofaciales, aunque con menor frecuencia: timo, vías respiratorias superiores, conducto auditivo, parótidas, senos paranasales [12, 25, 31, 49].

Excepcionalmente estos tumores producen hipersecreción hormonal. A menudo son pequeños, asintomáticos y aparentemente se ha subestimado su verdadera frecuencia.

Datos morfológicos

TUMORES NEUROENDOCRINOS PUROS

En su mayoría, los tumores neuroendocrinos están constituidos por un solo tipo celular. Desde el punto de vista histológico, su arquitectura a veces es sólida, otras glandular o en bandas de células bien diferenciadas. Pueden hallarse también estructuras en forma de seudorrosetas o bien tubuloacinosas. Una característica de este tipo de tumor es una vascularización muy abundante, formada por capilares que delimitan pequeños islotes celulares. La mayoría de los TNE presenta este aspecto bien diferenciado que permite reconocer su naturaleza endocrina; aunque también se describen todos los intermediarios entre estos TNE muy bien diferenciados y otros poco diferenciados, constituidos por células muy atípicas, con una elevada relación nucleocitoplásmica y carentes de arquitectura precisa. Su diagnóstico depende de los resultados de la inmunodetección.

En cuanto al pronóstico, en los TNE muy bien diferenciados y desprovistos de características morfológicas inquietantes, no se produce una superposición clara entre el aspecto morfológico y la evolución. Por esta razón el término adenoma, que implica una evolución por lo general benigna, no se emplea para designar un TNE puro.

Para designar los tumores mejor diferenciados se ha convenido en utilizar el término genérico «tumor neuroendocrino» (TNE) y para los menos diferenciados el término «carcinoma neuroendocrino» (CNE), a excepción de los carcinomas medulares de la glándula tiroidea. El término carcinoide aún se conserva para designar los tumores que secretan serotonina (esencialmente los TNE intestinales y apendiculares).

Sólo puede designarse a un tumor de acuerdo con su secreción hormonal predominante, cuando esta secreción se acompaña de un síndrome de hiperfunción hormonal (insulinoma o glucagonoma, por ejemplo). Cuando no exista síndrome de hiperfunción hormonal y aunque se detecte la secreción en la sangre o en las células, deberá utilizarse el término TNE. Es importante tener en cuenta este principio, puesto que existe una correlación significativa entre síndromes de hiperfunción y pronóstico, mientras que es mucho más difícil establecer el pronóstico cuando los tumores no se acompañan de tal síndrome.

Las clasificaciones actuales tienden a precisar mejor el pronóstico de estos tumores, basándose esencialmente en la diferenciación celular, la presencia de secreciones normales o ectópicas y el índice de proliferación así como en el tamaño y el modo de extensión de esos tumores. Se proponen dos tipos de clasificación de uso complementario. Tales criterios son válidos para todos los TNE, ya sea que se desarrollen en un órgano endocrino, en un órgano o tejido que incluye células endocrinas o en una topografía no muy frecuente o bien cuando se trate de un tumor de diferenciación multidireccional.

Clasificación morfológica

Propuesta inicialmente por Travis para los TNE broncopulmonares, posteriormente se adaptó a todos los TNE, siempre y cuando se complete con otras informaciones que permitan precisar su potencial evolutivo [66]. En esta clasificación, tanto los TNE muy bien diferenciados como los CNE bien diferenciados, se consideran tumores de bajo grado de malignidad. En cambio los CNE de células pequeñas o grandes se consideran como tumores de alto grado de malignidad.

Clasificación según el pronóstico histológico

La clasificación de Travis (1991) es aplicable a todos los TNE, pero resulta insuficiente para evaluar el carácter evolutivo de los TNE y de los CNE bien diferenciados. Por lo tanto, para apreciar mejor el potencial evolutivo de estos tumores, se debe completar con la clasificación propuesta por Capella (1995) que aporta elementos complementarios (tamaño del tumor, invasión vascular, estadio anatomopatológico) [10]. Esta clasificación permite distinguir entre:

— tumores de pronóstico favorable: cualquier TNE bien diferenciado, con un diámetro inferior a 2 cm, sin invasión vascular ni metástasis;

— tumores de pronóstico intermedio: cualquier TNE bien diferenciado, con un diámetro superior a 2 cm, así como cualquier TNE bien diferenciado que presente invasión vascular o metástasis ganglionar;

— tumores de pronóstico desfavorable: cualquier TNE con las características morfológicas de un CNE de células pequeñas o grandes.

TUMORES DE DIFERENCIACIÓN MULTIDIRECCIONAL

La utilización habitual de la inmunohistoquímica y los datos obtenidos mediante el microscopio electrónico (ME) han permitido constatar, en un número creciente de tumores, un proceso de diferenciación multidireccional caracterizado por la presencia de células epiteliales asociadas en proporción variable a células endocrinas; es decir, una doble diferenciación epitelial y endocrina en una misma población celular (tumor anficrino). Estos tumores multidireccionales se clasifican en cuatro categorías:

— *carcinomas con células neuroendocrinas dispersas*: con frecuencia se trata de adenocarcinomas y excepcionalmente de carcinomas de células escamosas. En el interior del tumor se observan células endocrinas en cantidad variable, ya sea como células dispersas o como pequeños islotes celulares difíciles de detectar con las coloraciones estándar. Su presencia carece de toda significación pronóstica en el contexto de los tumores cervicofaciales. Estos tumores deben ser excluidos del cuadro de los CNE;

— *TNE que presentan células no endocrinas dispersas*: la presencia de células epiteliales mucosecretoras en el interior de un TNE bien diferenciado constituye una observación frecuente que carece de significación pronóstica. En los CNE poco diferenciados, habitualmente se constata la presencia de células epiteliales glandulares o escamosas. En el caso de los CNE pulmonares, estas células podrían significar una mala respuesta a la quimioterapia;

— *tumores mixtos*: se trata de tumores excepcionales, constituidos por dos tipos histológicos distintos uno de los cuales corresponde a un TNE y el otro a un carcinoma. Cada uno de los componentes tumorales evoluciona en forma independiente. Las metástasis pueden ser mixtas o corresponder a uno solo de los componentes tumorales. El pronóstico es difícil de evaluar, pero parece corresponder al del componente más agresivo;

— *tumores anficrinos*: se definen como tumores cuyas células poseen una doble diferenciación: un polo celular es glandular y el otro endocrino. Son muy excepcionales y de difícil diagnóstico; se desconoce su pronóstico.

EN LA PRÁCTICA: APORTE DE LA ANATOMÍA PATOLÓGICA AL TRATAMIENTO DE LOS TNE

Reconocimiento de un TNE

Por lo general, el diagnóstico de un TNE bien diferenciado es fácil: generalmente, la confirmación por insuficiencia hepatocelular (IHC) no es indispensable.

El diagnóstico de un CNE poco diferenciado de pequeñas células plantea diversos grados de dificultad: es relativamente fácil en el contexto de los tumores broncopulmonares y mucho más difícil en otras topografías en las que se puede confundir con un carcinoma de células escamosas poco diferenciado (faringolaringe), con un linfoma maligno y hasta con un sarcoma. Por consiguiente se justifica la realización sistemática de una serie de pruebas de inmunodetección que además de los marcadores clásicos de estos diferentes tumores, incluya los anticuerpos anticromogranina y antisinaptofisina.

El diagnóstico de los CNE poco diferenciados, de grandes células siempre es muy difícil: ante un tumor maligno de aspecto epitelial que no incluye signos de diferenciación, deberá sospecharse la presencia de un CNE poco diferenciado. La IHC permitirá establecer el diagnóstico, con las limitaciones debidas a la poca diferenciación de estos tumores.

El diagnóstico de los tumores mixtos y anficrinos es asimismo muy difícil. Ello explica que se los haya subestimado, así como la carencia de información sobre esos tumores.

Clasificación de los TNE y obtención de elementos para el pronóstico histopatológico

La clasificación de Travis *(cuadro II)* constituye la base para todos los TNE [66]. Requiere el complemento de otros elementos de evaluación pronóstica de los tumores malignos:

— calidad de la exéresis (amplia, en el límite o en tejido patológico). Este último criterio es el elemento clave del pronóstico;

— tamaño;

— nivel de infiltración (para los tumores digestivos pero también se aplica a los otorrinolaringológicos [ORL]);

— existencia de signos de agresividad local (cápsula, efracción capsular, invasión vascular, necrosis tumoral, infiltración macroscópica e histológica de los órganos y tejidos adyacentes);

Cuadro II. – Clasificación de Travis [66].

	TNE muy bien diferenciado	CNE bien diferenciado	CNE de células grandes	CNE de células pequeñas
Arquitectura	Insular, lobulado, trabecular, acinoso, eventuales rosetas	Semejante a los TNE bien diferenciados	Masiva Capas celulares	Capas difusas, de aspecto infiltrado.
Densidad celular	Débil a moderada	Media a elevada	Media a elevada	Elevada
Estroma	A menudo denso, de abundancia variable, con eventuales remodelaciones	Ídem	Pobre	Pobre; incrustación de las paredes vasculares con material basófilo que corresponde a restos de ADN
Aspecto general de las células	Bien uniforme, tamaño mediano, relación nucleocitoplásmica [N/P] poco elevada	Discreto polimorfismo celular. [N/P] ligeramente aumentada	Grandes células poligonales o fusiformes, polimorfas. [N/P] baja	Células pequeñas, redondas, ovaladas o fusiformes, polimorfas. Cociente [N/P] elevado
Núcleo	Contornos regulares, cromatina fina y aspecto granuloso en «sal y pimienta»	Ídem, presencia de nucléolos	Nucléolos constantes, voluminosos. Cromatina gruesa y granulosa	Nucléolo ausente Cromatina gruesa y granulosa
Citoplasma	Medianamente abundante, a menudo claro, eventual aspecto oncocitario	Ídem	Abundante, eosinófilo o claro	Reducido, límites difusos
Mitosis	Excepcionales (< 1/10 campos 40 X)	Algunas (3 a 4/10 campos 40 X)	Numerosas (6/campo a 40 X) Siempre > 2/campo	Numerosas (siempre > 2/campo 40 X)
Necrosis	No existe	Focos constantes de necrosis	Necrosis constante en grandes focos	Necrosis constante, difusa; bien sea numerosas necrosis monocelulares o capas extensas
Límites tumorales	Buenos, contornos regulares. Eventual invasión vascular	Ídem		Infiltrante

TNE: tumor neuroendocrino; CNE: carcinoma neuroendocrino; ADN: ácido desoxirribonucleico.

— investigación cuidadosa de las metástasis ganglionares;
— la presencia de secreción ectópica es un dato histológico suplementario de pronóstico desfavorable en los TNE bien diferenciados (la investigación de la secreción predominante sólo se justifica en los TNE pancreáticos y del tubo digestivo);
— los demás métodos de evaluación y en especial el estudio de los marcadores de proliferación y del Ki67 son de mayor interés en los TNE mejor diferenciados, así como en el contexto de los TNE digestivos y pancreáticos. En cuanto a los demás TNE, estas técnicas aún se encuentran en proceso de validación para utilizarlas en la práctica corriente.

Morfología

Deberá indicarse si la morfología permite suponer que el TNE integra una neoplasia endocrina múltiple (NEM). Esto se aplica en especial con relación a los carcinomas medulares de la tiroides, los TNE pancreáticos y los tumores paratiroideos. El carácter multifocal de las lesiones y la presencia de hiperplasia asociada de las células neuroendocrinas en contacto con el tumor son elementos orientadores.

Diagnóstico de tumores del sistema neuroendocrino difuso de cabeza y cuello

Los medios para el diagnóstico clínico, la investigación paraclínica y el tratamiento de un TNE deben tener en cuenta dos factores: el carácter secretor y la localización del tumor. La función secretora explica algunos síntomas, permite utilizar el diagnóstico por imágenes específicas (gammagrafía) y terapias moleculares (análogos de la somatostatina) [32]. La localización del tumor en la región cervicofacial provoca síntomas de alarma que conducen al paciente a la consulta con un especialista en ORL. Dicha localización condiciona además el tratamiento, que tiene por finalidad limitar las secuelas estéticas y funcionales, en especial cuando se ha elegido la cirugía.

SIGNOS CLÍNICOS RELACIONADOS CON LA LOCALIZACIÓN ANATÓMICA

Son los signos de alarma clásicos, que orientan al paciente a consultar a un otorrinolaringólogo. No son signos específicos de un TNE, porque dependen del sitio en que se desarrolla el tumor. Por lo tanto, es esencial pensar en la naturaleza neuroendocrina del tumor. Se observan, entre otros, los siguientes signos de alarma:
— *presencia de una masa laterocervical*: paraganglioma cervical, neuroblastoma cervical, metástasis ganglionar, etc.;
— *tumefacción en el área tiroidea*: carcinoma medular de la glándula tiroidea, timoma, etc.;
— *epistaxis, obstrucción nasal*: estesioneuroblastoma olfatorio, TNE nasosinusal, etc.;
— *hipoacusia, otalgia*: paraganglioma yugulotimpánico, etc.;
— *disfonía, disnea*: TNE laríngeo, TNE traqueal;
— *disfagia*: paraganglioma cervical con extensión parafaríngea, neuroblastoma cervical, tumor carcinoide del tracto digestivo (hipofaringe, esófago cervical);
— *lesión cutánea*: melanoma maligno, tumor de Merkel.

Los TNE difieren entre sí en muchos aspectos: características embriológicas, histológicas, malignidad, pronóstico y también tratamiento. Sin embargo, además de las características histopatológicas comunes (cf. infra), algunas observaciones clínicas y paraclínicas se presentan en la mayoría de estos tumores.

SIGNOS SECRETORES

Una de las particularidades de las células neuroendocrinas es su capacidad secretora. En patología, esta característica puede expresarse clínica o biológicamente. Aunque clínicamente es inconstante, la secreción hormonal de un TNE sigue siendo un indicio esencial de alteración neuroendocrina. Los TNE pueden sintetizar sustancias muy diversas. En la práctica clínica, se presentan distintas situaciones:
— signos relacionados con una secreción de tipo adreanérgico: sensación de malestar, sudoración, palpitaciones, cefaleas, *flush* vascular, lipotimia e incluso síncope. La existencia de una hipertensión, a priori banal en el paciente joven, tam-

bién constituye un signo. En estos casos el diagnóstico se orientará hacia un tumor de tipo paraganglionar y/o un feocromocitoma;

— signos orientadores de un síndrome carcinoide, como la diarrea acuosa profusa. En esta situación, puede sospecharse un tumor carcinoide digestivo o un carcinoma medular de la glándula tiroidea;

— otros signos, como las manifestaciones inespecíficas de hipercalcemia, sugieren un tumor paratiroideo: hipertensión arterial, cefalea, síndrome poliúrico/polidípsico, dolores óseos, dolores abdominales, estado de confusión, etc.

Dada la gran variedad de péptidos y de hormonas sintetizables, es imposible realizar la detección de todos ellos en un mismo paciente. La detección deberá orientarse de acuerdo con la afección causal y la sintomatología: catecolaminas y derivados metoxilados urinarios (metanefrinas, ácido homovanílico, ácido vanilmandélico) en los paragangliomas; tirocalcitonina, en los tumores tiroideos; serotonina y 5-HIAA urinarias en los tumores carcinoides; péptido intestinal vasoactivo (*vaso-intestinal peptide* [VIP]), insulina y péptido C, glucagón, gastrina y somatostatina, en los tumores pancreáticos [56]. En el seguimiento de TNE derivados del intestino primitivo anterior (laringe, tráquea, timo) reviste interés el estudio de otras sustancias, como la subunidad α de la fracción β de la gonadotrofina coriónica humana (*beta-human chorionic gonadotropin* [β-hCG]) [1].

SIGNOS RELACIONADOS CON UNA FORMA HEREDITARIA

Una NEM u otra alteración hereditaria (cf. Tumores neuroendocrinos familiares) se deben investigar estudiando los antecedentes personales y familiares (tumores múltiples, cicatriz cervical o abdominal, etc.) También pueden orientar el diagnóstico algunos signos tegumentarios indirectos: manchas café con leche (neurofibromatosis), neuromas mucosos labiales (NEM IIb - síndrome de Gorlin), nódulos subcutáneos (esclerosis tuberosa de Bourneville), etc.

GAMMAGRAFÍA Y TUMORES NEUROENDOCRINOS

Por su función secretora los TNE son accesibles a diversos tipos de exámenes específicos, que se pueden utilizar tanto para el diagnóstico y la evaluación de la extensión, como para el tratamiento y el seguimiento (cartografía tumoral). Se dispone de varios marcadores:

— *tecnecio 99m*, utilizado inicialmente, ya no se utiliza por carecer de sensibilidad suficiente. Sólo conserva algún interés, como complemento de otros marcadores como el sestamibi o sesta-metoxi-isobutil-isonitrilo (MIBI), para el estudio de la localización de adenomas paratiroideos [63];

— *metayodobencilguanidina* (MIBG) es un análogo estructural de la noradrenalina. Se puede marcar con I 131 o I 123. Se concentra en los gránulos de catecolaminas. Su sensibilidad aproximadamente es del 90 %. Se emplea principalmente para la detección de los paragangliomas y los feocromocitomas [58]. La MIBG detecta los tejidos productores de catecolaminas, pero no permite la detección de todos los tumores del SNED. No obstante, puede ser concentrada por los carcinoides y por los cánceres medulares, pero de manera inconstante y menos intensa [56];

— *análogos de la somatostatina*, como la pentetreotida marcada con indio 111 (^{111}In-*pentetreotida*), constituyen las sustancias más sensibles y específicas para detectar los tumores derivados del SNED [35]. Estos marcadores son especialmente útiles en los tumores del páncreas endocrino o en los tumores carcinoides digestivos o traqueobronquiales. Sin embargo, esta técnica no exime de realizar un diagnóstico por imágenes [56];

— *sestamibi* se utiliza principalmente para la localización de adenomas paratiroideos [63].

ASPECTOS DIAGNÓSTICOS

Habitualmente, el cirujano ORL se plantea el diagnóstico de TNE en tres situaciones:

— cuando el TNE se desarrolla a partir de una estructura neuroendocrina cervicofacial reconocida (paraganglios, células parafoliculares de la glándula tiroidea, glándulas paratiroideas, etc.);

— cuando el tumor se manifiesta como una metástasis de un TNE locorregional o a distancia;

— cuando el TNE se desarrolla en una estructura cervicofacial no neuroendocrina (senos paranasales, laringe, piel, etc.). El diagnóstico inicial de TNE resulta en estos casos menos evidente por tratarse de un sitio anatómico no específico. En esta situación el diagnóstico presuntivo resulta difícil, puesto que los TNE a menudo casi no se diferencian y excepcionalmente se acompañan de un síndrome hormonal orientador [56].

Tumores desarrollados en las estructuras neuroendocrinas cervicofaciales

Estos tumores se desarrollan a expensas de órganos conocidos del SNED. A menudo el diagnóstico se establece desde un comienzo, orientando la evaluación paraclínica aun antes de conocer los resultados del examen anatomopatológico.

PARAGANGLIOMAS

Son tumores benignos en la mayoría de los casos (aproximadamente 10 % de formas malignas) y se desarrollan a expensas de los paraganglios, estructuras fisiológicas cuya función aún es motivo de discusión. Afecta principalmente a los siguientes sitios: cuerpo carotídeo (paraganglioma carotídeo); a lo largo del nervio vago (paraganglioma vagal) y también en el oído medio y en la cúpula del golfo de la yugular interna (paragangliomas yugulotimpánicos). Se han descrito también paragangliomas «ectópicos» en la región cervicofacial, especialmente en los senos paranasales y en la laringe [15, 57]. Probablemente las formas familiares hereditarias se han subestimado debido a que el modo exacto de trasmisión genética se ha conocido recientemente [67]. Los nuevos métodos de biología molecular permiten detectar las formas presintomáticas entre los miembros de la familia [47].

■ *Diagnóstico*

En presencia de una masa laterocervical pulsátil o de una masa vascular retrotimpánica debe pensarse en primera instancia en un paraganglioma. Una masa tumoral del espacio parafaríngeo orienta hacia un paraganglioma del nervio vago *(fig. 4)*. El diagnóstico presuntivo puede ser ratificado actualmente mediante tomografía computadorizada (TC) y resonancia magnética (RM) con inyección de contraste, realizando un estudio morfológico y de la cinética del producto de contraste *(fig. 5)*. Las demás técnicas de diagnóstico por imágenes (angiografía, gammagrafía con indio 111, etc.) se utilizan en otras localizaciones (metástasis, formas múltiples, formas familiares) o en algunos casos, durante el preoperatorio. Actualmente ya no se realiza la embolización previa sistemática.

■ *Datos anatomopatológicos* [61]

Los paragangliomas se caracterizan por una arquitectura en «nidos celulares» *(zellballen)* que incluyen células principales

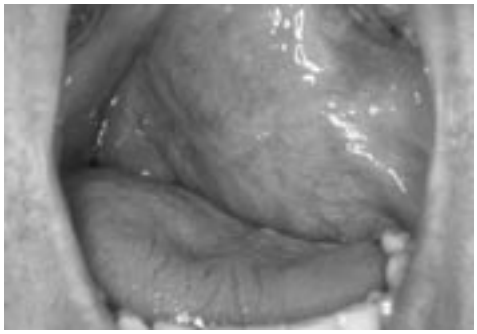

4 *Paraganglioma vagal izquierdo. Imagen endobucal. Se trata de un paciente de 50 años, con una antigua tumefacción orofaríngea no tratada. Se observa el desplazamiento del pilar posterior del velo del paladar. Esta sintomatología debe orientar en primera instancia hacia la búsqueda de un tumor del espacio retroestiloideo. Se sospechará en primer lugar la presencia de un paraganglioma, de un tumor de nervios mixtos (schwannoma) y excepcionalmente, de un tumor del lóbulo profundo de la parótida, que desplazaría preferentemente el pilar anterior (espacio preestiloideo).*

redondas o poliédricas con un núcleo excéntrico; su citoplasma es granuloso, eosinófilo y los bordes son difuminados. La mayor parte de la población celular está compuesta por esas células principales (del 50 al 90 %); se agrupan en islotes con pocas células, rodeados por células sustentaculares más alargadas, a menudo difíciles de visualizar en los preparados histológicos estándar. Estos islotes celulares mantienen estrecha relación con los vasos.

La inmunohistoquímica es característica: las células principales se tiñen intensamente con los anticuerpos anticromogranina y antisinaptofisina, mientras que las células sustentaculares asociadas, se tiñen con el anticuerpo antiproteína S100 (PS100). El principal problema para el patólogo consiste en evaluar el pronóstico de estos tumores. Los criterios quirúrgicos y macroscópicos son esenciales: adherencia, resecabilidad, invasión del tejido conjuntivo peritumoral. Los criterios biológicos y en especial los marcadores de crecimiento tumoral, aún no han sido bien documentados.

Tratamiento

El tratamiento sigue siendo quirúrgico. La exéresis implica un riesgo importante de secuelas vasculares y neurológicas (nervios mixtos); por lo tanto, deberá ser realizada por profesionales expertos y a menudo requiere la colaboración de distintos equipos quirúrgicos.

Conviene hacer énfasis en la importancia de investigar los casos asintomáticos en la familia, ya que la frecuencia de las formas familiares podría ser aproximadamente del 50 % [67].

CARCINOMA MEDULAR DE LA GLÁNDULA TIROIDEA

Desarrollado a expensas de las células C de la glándula tiroidea (células parafoliculares), el carcinoma medular de la glándula tiroidea (CMT) sigue siendo de pronóstico reservado cuando no se diagnostica en el estadio inicial de su desarrollo. El CMT sintomático muestra una fuerte propensión a extenderse por vía linfática, lo que dificulta el tratamiento, que en esta etapa, sigue siendo quirúrgico.

Diagnóstico

El CMT ya no debe ser un hallazgo operatorio. Ante cualquier tumefacción tiroidea, la determinación de la calcitonina es tan importante como la evaluación de la glándula tiroidea. La medición de la tirocalcitonina basal (estimulada después con pentagastrina) constituye un método confiable para la detección de un CMT en el estadio inicial de su desarrollo [26]. Por lo tanto, algunos equipos preconizan la medición sistemática de la calcitonina basal (normal < 10 pg/ml) en cualquier paciente que consulte por una afección tiroidea.

Henry et al han demostrado que debe sospecharse la existencia de un CMT esporádico a partir de un valor basal de calcitonina superior a 35 pg/ml, asociado a una calcitonina estimulada superior a 100 pg/ml. Según Henry, la determinación sistemática de la calcitonina basal en los nódulos tiroideos posibilita el diagnóstico precoz del CMT subclínico y mejora el resultado de la cirugía [26].

Formas hereditarias

El CMT puede desarrollarse de manera esporádica o hereditaria. En este último caso, puede constituir la única manifestación de la herencia, o bien integrarse en una NEM de tipo IIa o IIb (síndrome de Gorlin). Cualquier diagnóstico de CMT debe conducir a la investigación de la anomalía genética del caso índice. Cuando se encuentra la anomalía, se impone una investigación familiar y también el estudio de las otras anomalías neuroendocrinas somáticas (feocromocitoma, hiperparatiroidismo). Esta investigación tiene por objeto la detección de los miembros portadores de tal ano-

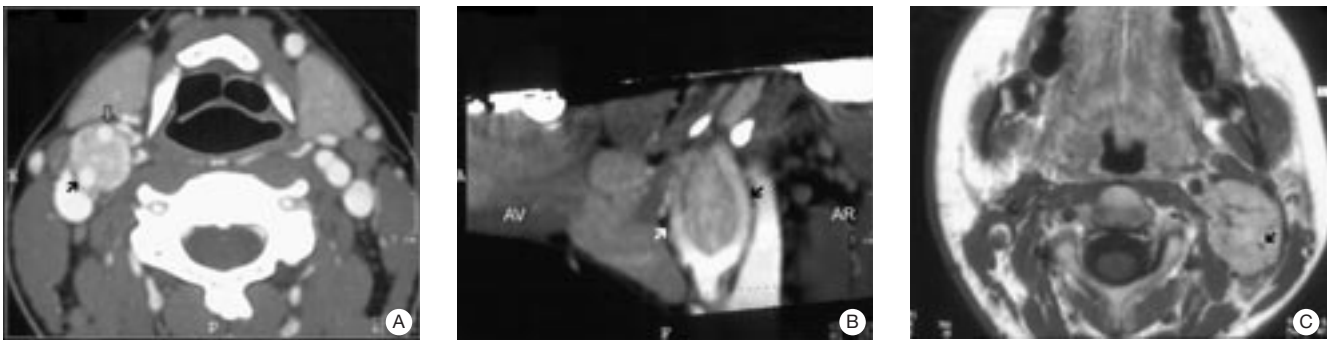

5 *Imágenes de paragangliomas.*
A. Paraganglioma carotídeo derecho. TC con inyección de contraste yodado. Corte axial. Se observa contraste intenso. El desplazamiento de los vasos carotídeos es determinante para el diagnóstico. En este caso, la carótida externa (flecha transparente) e interna (flecha negra) son desplazadas respectivamente hacia delante y hacia atrás. Esto indica un paraganglioma desarrollado a expensas del cuerpo carotídeo (imagen angiográfica en «lira», semejante a las obtenidas durante las reconstrucciones con TC o RM.
B. Imagen en «lira». TC con inyección de contraste yodado. Reconstrucción en corte parasagital. La divergencia entre los vasos carotídeos otorga este aspecto característico «en lira» a los tumores del cuerpo carotídeo. Carótida externa (flecha blanca), carótida interna (flecha negra).
C. Paraganglioma vagal izquierdo. Imagen por RM, secuencia potenciada T1 con inyección de gadolinio. Se observa, además del contraste intenso, el carácter heterogéneo del tumor, debido a las placas de necrosis tumoral (aspecto llamado en «pimienta y sal»).

malía y realizar eventualmente una cirugía preventiva [41, 43]. La anomalía genética es el resultado de mutaciones de muchos tipos del protooncogén RET [14, 39].

Datos anatomopatológicos [51]

Desarrollados a partir de las células C de la glándula tiroidea, la mayoría de los CMT se observan en la parte media o en el polo superior de los lóbulos tiroideos. Se acompañan de una secreción elevada de calcitonina, que se observa asimismo por inmunodetección en el citoplasma de las células tumorales. Clásicamente esos tumores están formados por capas masivas de células de tamaño mediano, con un núcleo redondo, plasmocitoide, excéntrico, incluido en un citoplasma eosinófilo. La presencia de capas de sustancia amiloide en el estroma es característica. Pueden observarse grandes variaciones histológicas. Además de los criterios clínicos, una hiperplasia de células C en el tejido tiroideo sano cercano al tumor o en el lóbulo contralateral es un signo orientador de una NEM.

Factores pronósticos

Los factores pronósticos de estos tumores son motivo de controversia. Un estudio del Grupo de Estudio de los Tumores Secretores de Calcitonina (GETC) realizado en 899 pacientes, muestra que el pronóstico de los CMT es más favorable de lo que se suponía, incluso en los pacientes no tratados. La edad y el estadio clínico son factores predictivos adecuados, independientes entre sí [37]. Desde el punto de vista histológico, se consideran como elementos de pronóstico desfavorable: la presencia de necrosis, de focos de células escamosas y oxífilas así como una marcación inferior al 50 % de las células tumorales por la calcitonina [19].

Tratamiento

El tratamiento curativo es únicamente quirúrgico: tiroidectomía total, con vaciamiento sistemático del compartimiento central del cuello (cadenas recurrentes y lámina pretraqueal). El vaciamiento laterocervical puede no ser sistemático, pero se impone en el caso de adenopatías clínicamente sospechosas y/o metástasis en el examen extemporáneo. El seguimiento postoperatorio consiste en la determinación de la concentración de calcitonina y la prueba de la pentagastrina [26]. En casos con concentraciones elevadas y persistentes de calcitonina, algunos equipos (Instituto Gustave Roussy) han señalado el interés de las determinaciones escalonadas de la subunidad α de la β-hCG junto con la calcitonina, para la localización precisa del tejido tumoral residual [1].

ESTESIONEUROBLASTOMA OLFATORIO

Se trata de un tumor maligno que se desarrolla a expensas de las células sensoriales de la mucosa de la hendidura olfatoria, en la bóveda de las fosas nasales, que constituye el punto de partida de las neuronas sensoriales del bulbo olfatorio. El tumor puede permanecer mucho tiempo asintomático.

Se sospecha su existencia ante signos de alarma rinosinusales no específicos (epistaxis, obstrucción nasal, hiposmia o anosmia, cefalea, etc.). El examen endoscópico permite orientar el diagnóstico (tumor vascularizado medial con relación al cornete medio). El diagnóstico por imágenes (TC, RM) es esencial. Sólo la biopsia permite confirmar el diagnóstico. El tratamiento varía según la extensión locorregional del tumor [11]; habitualmente asocia cirugía y radioterapia [33]. La quimioterapia ha probado igualmente su eficacia, aunque sin resultados concluyentes en términos de supervivencia [11]. El pronóstico se relaciona con la extensión endocraneal a través de la lámina cribosa.

Datos anatomopatológicos [18]

El aspecto macroscópico es el de un tumor polipoide, lustroso, recubierto de mucosa.

En cuanto al tipo histológico y en su forma clásica (estesioneuroblastoma), se trata de un tumor de alta densidad celular compuesto por pequeñas células uniformes que incluyen un núcleo oscuro y voluminoso y un citoplasma reducido y fibrilar. Las células se reúnen en capas o en lóbulos que pueden incluir rosetas más o menos numerosas del tipo Homer-Wright. Pero también pueden observarse variantes, entre las que se cuentan la apariencia de un CNE y la de un verdadero neuroblastoma.

Desde un punto de vista pronóstico, Hyams propuso una clasificación en cuatro grupos según la diferenciación, la anaplasia y la cantidad de mitosis. Actualmente se utiliza una clasificación simplificada que distingue los tumores de grado bajo (grados I y II de Hyams) de los de grado elevado (grados III y IV) [30]. Esta estimación carece de valor si se realiza sobre una simple biopsia o sobre una muestra limitada del tumor. En la actualidad se confiere gran importancia al índice de proliferación (Ki67) y a la sobreexpresión de la proteína 53 en el examen inmunohistoquímico. Pero los factores pronósticos son, ante todo, la calidad de la exéresis y el estadio del tumor.

El diagnóstico histológico diferencial se plantea con relación a tres grandes grupos de tumores: paraganglioma, carcinoma indiferenciado de la nasofaringe y linfoma maligno.

NEUROBLASTOMAS CERVICALES

Son tumores malignos que aparecen principalmente en el niño y más frecuentemente antes del primer año de vida [38]. Las formas cervicales representan del 2 al 5 % de los neuroblastomas somáticos; de ellos, el 90 % se desarrolla en el retroperitoneo [60]. Se derivan de las cadenas simpáticas cervicales. Según la última clasificación de la OMS, los neuroblastomas poseen las mismas características que los paragangliomas extrasuprarrenales [61]. Se utilizan numerosos marcadores biológicos, tanto para el diagnóstico, como para el pronóstico y seguimiento.

Los principales marcadores clínicos y biológicos de pronóstico desfavorable son los siguientes [38, 59]:

— edad del niño;

— estadio inicial de presentación del tumor (importancia de la gammagrafía con MIBG);

— concentración elevada de catecolaminas séricas y urinarias;

— concentración elevada de L-lactato-deshidrogenasa (LDH);

— grado de amplificación del oncogén N-myc en el interior de las células tumorales.

Exige un enfoque terapéutico multidisciplinario en el que colaboran el cirujano ORL y los pediatras oncólogos. El tratamiento asocia quimioterapia y cirugía. Se han elaborado muchos protocolos, de acuerdo con el estadio inicial y los marcadores pronósticos [38].

Datos anatomopatológicos

Se describen tres tipos principales, que son en realidad tres estadios evolutivos de la misma afección [59]:

— los neuroblastomas con poco estroma de Schawn son la forma menos diferenciada y tienen un elevado potencial metastásico: están constituidos por capas de pequeñas células neuroblásticas redondas, uniformes, con núcleo oscuro, en cuyo interior se distingue un material fibrilar (criterio de diferenciación con el estroma de Schawn) y a veces algunas células más maduras, que presentan los rasgos morfológicos de las neuronas. Es el tipo morfológico que se observa esencialmente en el niño muy pequeño;

— los neuroblastomas ricos en estroma de Schawn (más del 50 %) o ganglioneuroblastomas, se manifiestan por lo gene-

ral más tardíamente. Están constituidos por capas o islotes de pequeñas células neuroblásticas, a veces en vías de maduración, estrechamente asociadas al estroma de Schawn;

— el ganglioneuroma es la forma más madura de este tumor, formado exclusivamente por células neuroganglionares maduras y estroma de Schawn. Clásicamente su pronóstico es el de un tumor benigno, pero se han descrito excepcionales metástasis en forma de neuroblastoma relacionadas con la presencia de grupos de células inmaduras que pasaron inadvertidos en el tumor primitivo. Este tipo de lesión requiere una cuidadosa toma de muestras y seguimiento clínico. La clasificación histopatológica más utilizada es la de Shimada, que se basa en el pronóstico histológico de cada entidad [60].

TUMORES PARATIROIDEOS

Los adenomas paratiroideos (y el carcinoma paratiroideo, poco frecuente) no son TNE propiamente dichos, dadas sus características clínicas e histopatológicas peculiares (falta de marcadores neuronales) [63]. Sin embargo, se trata de verdaderos tumores del SNED [61]. Su presencia constante en el contexto de las NEM (NEM de tipo I y II) lo ratifica.

■ *Diagnóstico*

La sintomatología clínica es el resultado de la hipercalcemia, que es necesario saber determinar para evaluar los síntomas inespecíficos (astenia, síndrome de poliuria/polidipsia). En algunos casos la hipercalcemia puede amenazar el pronóstico vital cuando sobrepasa los 3 mmol/l y provoca un cuadro de hiperparatiroidismo que impone el tratamiento médico de urgencia. El diagnóstico positivo se realiza mediante la determinación de la parathormona intacta (iPTH 1-84). El estudio de la localización del adenoma utiliza conjuntamente la ecografía cervical (masa ovoide hipoecógena retrotiroidea) y la gammagrafía con tecnecio 99m-sesta-MIBI *(fig. 6)* [63]. Para eliminar o confirmar la existencia de una afección multiglandular es indispensable la exploración quirúrgica de las cuatro glándulas. La utilización de técnicas endoscópicas selectivas así como las determinaciones peroperatorias extemporáneas de la iPTH (aproximadamente 6 determinaciones: basal, en el momento de la inducción anestésica, en el momento de la exéresis y después de 5, 10, 15 y 30 minutos de la exéresis), permiten actualmente limitar la duración y la extensión de la intervención, sin desvirtuar la eficacia terapéutica [2, 27, 28].

■ *Datos anatomopatológicos* [61]

Los tumores más frecuentes son los adenomas. Se presentan limitados por una cápsula y rodeados frecuentemente por una delgada corona de tejido paratiroideo normal, que permite diferenciarlos de las hiperplasias. En general están formados por células principales, aunque también se han descrito adenomas oncocíticos de células claras y adenomas mixtos. Pueden observarse modificaciones y en especial evoluciones degenerativas con fibrosis. En este contexto resulta difícil distinguir un adenoma de un carcinoma paratiroideo bien diferenciado. Los carcinomas son mucho más excepcionales y esencialmente los define su carácter invasivo. En los tumores bien diferenciados, el diagnóstico histológico es difícil: a semejanza de los adenomas, están formados por cordones de islotes o trabéculas de células principales. Los criterios histológicos fundamentales son: el número de mitosis (más de cinco mitosis por campo, 50 X); las anomalías del núcleo, la necrosis, las transformaciones fibrosas extensas y en forma de bandas anchas; la efracción capsular con extensión a los tejidos adyacentes, así como la invasión vascular y nerviosa. El índice de proliferación (Ki67) es un dato importante cuando es superior al 6 % de las células tumorales.

Metástasis de un tumor neuroendocrino somático

La mayoría de los TNE son malignos por lo que el cirujano ORL deberá plantearse las metástasis (ganglionares o tisulares). La extensión metastásica de un TNE se produce por vía linfática y hematógena. En primera instancia se pensará en la metástasis (especialmente cuando no es ganglionar) y después se investigará el tumor primitivo; éste puede ser regional (tumor endocrino cervicofacial) o situarse a distancia, situación más compleja en cuanto al diagnóstico (carcinoide digestivo). Resulta indispensable la colaboración de equipos interdisciplinarios para profundizar el diagnóstico y precisar el tratamiento [56]. En la actualidad, las modalidades terapéuticas para un TNE metastásico consisten en asociaciones terapéuticas sistémicas: quimioterapia, análogos de la somatostatina e interferón [35, 38, 56]. En cuanto al tratamiento quirúrgico, su práctica es variable. Puede pensarse en una cirugía curativa, mediante la exéresis del tumor y de la metástasis; también podrá ser paliativa, dado que la reducción del volumen tumoral puede resultar beneficiosa en pacientes con sintomatología hormonal y tumores de evolución lenta, o ante una complicación mecánica [56].

Tumores desarrollados en tejidos donde no se ha comprobado la existencia de células neuroendocrinas

Los tejidos de cara y cuello contienen células neuroendocrinas capaces de sufrir una transformación tumoral. Por este motivo los TNE se desarrollan en el interior de estructuras muy distintas: órbita, fosas nasales y senos paranasales, cavidad oral, orofaringe, laringe, etc. No se trata de describir todas las localizaciones, menos aún cuando debido a la falta de especificidad clínica, el diagnóstico con frecuencia compete al anatomopatólogo. Ante un diagnóstico de TNE «ectópico» siempre se debe sospechar una posible metástasis de un TNE somático (cf. infra).

TUMORES NEUROENDOCRINOS LARÍNGEOS

Las células neuroendocrinas laríngeas son de origen endodérmico y provienen del intestino primitivo anterior (al igual que las del timo, tráquea, bronquios, estómago, duodeno y páncreas). La laringe es una localización clásica pero excepcional de los TNE. En la literatura internacional se han descrito más de 500 casos [17]. El tumor no presenta un aspecto macroscópico característico y a menudo es el anatomopatólogo quien establece el diagnóstico sobre la base de biopsias perendoscópicas. La extensión neoplásica es semejante a la de los carcinomas epidermoides: metástasis ganglionares y luego extensión a distancia [20]. El tratamiento de las formas no metastásicas es fundamentalmente quirúrgico, ya que no se ha comprobado la eficacia de la quimioterapia o de la radioterapia [17]. El Instituto Gustave Roussy ha demostrado que para el seguimiento de los TNE derivados del intestino anterior resulta útil determinar la subunidad α de la β-hCG y de la calcitonina [56].

TUMORES DE CÉLULAS DE MERKEL

También llamados CNE cutáneos, pueden desarrollarse en la cara. Se trata de un tumor dérmico neuroendocrino poco frecuente, que tiende a manifestarse durante la sexta década de la vida en personas de tez clara y cuyas pieles se exponen al sol. El análisis de la literatura indica que este tumor se caracteriza por poseer un elevado potencial de diseminación gan-

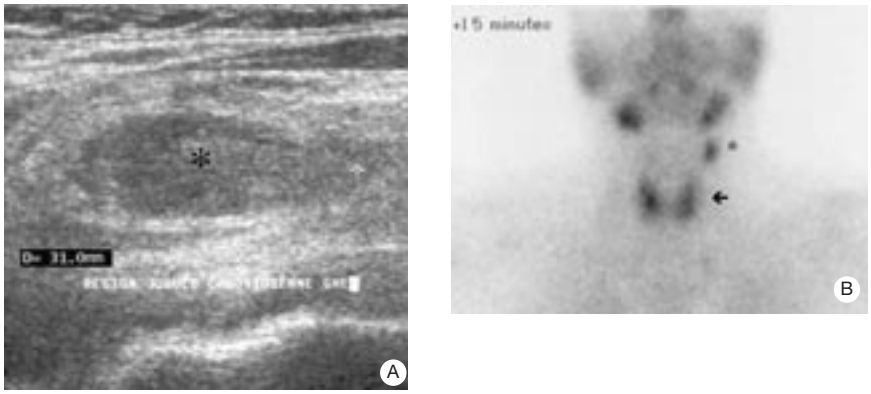

6 *Hiperparatiroidismo primario en una mujer de 65 años. Interés de la localización preoperatoria. Adenoma paratiroideo, desarrollado a expensas de la glándula paratiroidea superior izquierda (P4 izquierda), en situación ectópica, por encima del lóbulo tiroideo izquierdo, en el espacio yugulocarotídeo. Se trata de la migración insuficiente de la glándula P4. Para precisar la vía de acceso quirúrgico es indispensable realizar ecografía y gammagrafía, mínima o convencional, que permitan verificar las otras glándulas paratiroideas (colección del Prof. J F Henry).*
A. Ecografía cervical. El adenoma se presenta como una masa ovoide, con un eje mayor de 31 mm, hipoecógena, pegada a los vasos yugulocarotídeos.
B. Gammagrafía con sesta-metoxi-isobutil-isonitrilo (MIBI). Hiperfijación concordante con los datos de la ecografía. Se observa hiperfijación del lado izquierdo (asterisco) por encima del parénquima tiroideo (flecha negra, fijación tiroidea fisiológica).

glionar regional en el momento del diagnóstico (12 %) y durante su evolución (50 al 66 %) y de diseminación visceral a distancia (20 al 52 %) en el transcurso de su evolución [48, 70]. Su evolución a menudo es desfavorable, en forma similar a los melanomas de mal pronóstico [69]. Las formas metastásicas tienen mal pronóstico, con una media de supervivencia de 6 meses. El tratamiento óptimo consiste en la cirugía (T y N) y en la radioterapia del sitio de exéresis y de las áreas ganglionares [69]. Aunque no se han realizado estudios detallados sobre la quimioterapia, resultados recientes han demostrado una buena quimiosensibilidad [48, 70].

Datos anatomopatológicos

El tumor de células de Merkel se presentan bajo la forma de un nódulo cutáneo de color rojo oscuro, a veces ulcerado. Desde el punto de vista histológico se trata de un tumor uniforme compuesto por capas de pequeñas células redondas, que se pueden confundir con un linfoma maligno o con la metástasis de un carcinoma pulmonar anaplásico. La inmunodetección permite confirmar el diagnóstico: positividad combinada de los marcadores neuroendocrinos (NSE, cromogranina A y sinaptofisina) y de la citoqueratina 20 (en acúmulos paranucleares); negatividad de los marcadores linfocíticos, positividad de los marcadores de los neurofilamentos [22].

MELANOMAS MALIGNOS

Los melanocitos derivan de la cresta neural y se distribuyen de manera difusa en casi todos los revestimientos cutáneos y mucosos del organismo. La utilización de los marcadores del SNED para los melanomas malignos ilustra sobre la pertenencia de los melanocitos al SNED [4, 6, 65]. En cuanto a la región cervicofacial, se observan melanomas sobre las zonas cutáneas más expuestas a los rayos ultravioletas (orejas, mejillas, cuero cabelludo), pero también en las fosas nasales, los senos paranasales y la cavidad bucal: el melanoma es ubicuo. Exige un tratamiento interdisciplinario (cirujano ORL, dermatólogo, oncólogo) y asocia la resección tumoral más el vaciamiento de la zona de drenaje linfático con la quimioterapia y aun con inmunoterapia [3, 29].

Datos anatomopatológicos

Aunque se originan en el SNED, los melanomas poseen características anatomopatológicas muy específicas. Conviene señalar que el pronóstico está estrechamente relacionado con el margen de la exéresis del cáncer, que varía según la profundidad del tumor (índice de Breslow) *(cuadros III, IV)* [24].

TIMO

Es un órgano linfoide que desempeña un papel esencial en el desarrollo y la conservación de la respuesta inmunitaria. Se han descrito TNE del timo, aunque esta localización es poco frecuente [8, 12, 21]. En los tumores del timo, la proximidad de los elementos nobles del mediastino superior y de la región cervicotorácica, dificulta el tratamiento. La extensión a distancia se produce inicialmente por vía linfática y después sobrevienen las metástasis viscerales.

Tumores familiares del sistema neuroendocrino difuso

Algunos TNE pertenecen a la categoría de afecciones hereditarias. La transmisión es de carácter autosómico dominante. La penetrancia es elevada, pero con una expresividad variable [9, 56]. Ante el descubrimiento de un TNE en apariencia esporádico (sin antecedentes familiares) se investigarán las afecciones familiares en forma sistemática. En las dos primeras etapas se deben investigar otras lesiones eventuales en el caso índice (probando) y luego se realizará la recopilación de los datos familiares para elaborar un árbol genealógico. Después de obtener el consentimiento informado [56], se investigará la existencia de enfermedad entre los familiares cercanos.

Los TNE se integran de distintos modos en la historia familiar:

— el TNE es la única manifestación clínica de la enfermedad hereditaria y clínicamente aparece aislado; la transmisión es autosómica dominante: CMT, carcinoide digestivo, etc.;

— el TNE se asocia a otros tumores somáticos, sean o no endocrinos: es el caso de familias en las que muchos de sus miembros presentan cánceres múltiples;

— el TNE sobreviene en el contexto de una NEM con frecuencia de tipo I (hiperparatiroidismo, tumor hipofisario, tumor del páncreas endocrino), excepcionalmente de tipo II (hiperparatiroidismo, cáncer medular de la glándula tiroidea y feocromocitoma);

— excepcionalmente, el TNE familiar se integra a otras afecciones hereditarias, como la enfermedad de von Hippel-Lindau o la neurofibromatosis de tipo I (enfermedad de Recklinghausen) y aun la esclerosis tuberosa de Bourneville [7].

Cuadro III. – Riesgo de recidiva de melanoma y muerte a los 5 y 10 años en pacientes con melanoma primitivo [24].

Extensión en profundidad (Índice de Breslow)	Riesgo de recidiva	% de muerte a los 5 años	% de muerte a los 10 años
Intraepidérmico	0 %	—	—
0,2-0,75 mm	< 10 %	< 5 %	< 5 %
0,75-1,5 mm	20 %	10 %	15 %
1,5-4 mm	40 %	30 %	40 %
> 4 mm	70 %	40 %	50 %

Cuadro IV. – Márgenes de exéresis recomendados por consenso según el índice de Breslow [24].

Índice de Breslow	Margen de exéresis en los tres planos del espacio
≤ 1 mm	1 cm
> 1 y ≤ 2 mm	2 cm
> 2 mm	3 cm

Genética molecular de los tumores del SNED. Neoplasias endocrinas múltiples

El gen que predispone a las NEM ha sido identificado. Se localiza en el brazo largo del cromosoma 11, en posición 11q13 [16, 34]. Interviene tanto en las formas hereditarias de los tumores del SNED como en algunos TNE esporádicos [8]. El principal mecanismo molecular de desarrollo tumoral consiste en la pérdida de la heterocigosidad por parte del paciente predispuesto: se trasmite congénitamente el primer alelo mutado (11q13); la progresión tumoral requiere la alteración del segundo alelo. El paso del estado heterocigoto (un alelo mutado + un alelo sano) al estado homocigoto (dos alelos mutados) corresponde a la pérdida de la heterocigosidad [16, 68].

La NEM 1 (síndrome de Wermer) es una afección autosómica dominante, caracterizada por la asociación de lesiones neuroendocrinas paratiroideas, pancreáticas y anterohipofisarias. Excepcionalmente se asocia a tumores duodenales, gástricos, tímicos o pulmonares. Se ha registrado una frecuencia de 1/40 000 en la población general y demuestra una elevada penetrancia, ya que el 80 % de los pacientes genéticamente predispuestos presenta alguna manifestación clínica o biológica al alcanzar los 50 años de edad [7, 34]. Es muy probable que el gen MEN I codifique para una proteína inhibidora del crecimiento tumoral, la menina, que es una proteína de unión con un complejo de transcripción (JunD). En el 1 al 50 % de los TNE esporádicos se comprueba también la intervención del gen MEN I [8].

Otra anomalía molecular que interviene en el desarrollo de los TNE provocaría mutaciones del protooncogén RET [39, 40]. Las mutaciones del RET se observan en las NEM de tipo II y en la forma familiar del CMT. El protooncogén RET es un receptor tirosina cinasa, estimulado por la fijación de ligandos sobre su dominio extramembranoso. La forma patológica mutada se activa permanentemente ante la falta de todo estímulo e induce la proliferación celular [8, 14, 39].

Conclusión

El SNED está formado por un conjunto heterogéneo de células que desempeñan un papel esencial en el funcionamiento normal del organismo. La diversidad de las células integrantes de este conjunto explica que resulte difícil agrupar manifestaciones clínicas, modalidades diagnósticas y tratamiento de estos tumores, con el objeto de simplificar su comprensión y plantear el tratamiento. Esta diversidad implica también que los tumores más frecuentes hayan sido mejor estudiados, comprendidos y tratados. Los tumores carcinoides digestivos, los paragangliomas y el carcinoma medular de la glándula tiroidea ilustran lo expresado. Tanto el tratamiento como el pronóstico siguen siendo variables y dependen del tipo histológico. Se requiere, por consiguiente, la colaboración entre especialistas: cirujanos ORL, endocrinólogos, anatomopatólogos y oncólogos. En presencia de un tumor del SNED es fundamental plantear la posibilidad de que se trate de una forma hereditaria, con el objeto de realizar una investigación entre los familiares directos.

Cualquier referencia a este artículo debe incluir la mención del artículo original: Thomassin JM, Deveze A et Chrestian MA. Système neuroendocrinien disséminé et pathologie cervicofaciale. Encycl Méd Chir (Editions Scientifiques et Médicales Elsevier SAS, Paris, tous droits réservés), Oto-rhino-laryngologie, 20-945-A-10, 2002, 14 p.

Bibliografía

[1] Abdelmoumene N, Schlumberger M, Gardet P, Roche A, Travagli JP, Francese C et al. Selective venous sampling catheterization for localization of persisting medullary thyroid carcinoma. *Br J Cancer* 1994 ; 69 : 1141-1144

[2] Boggs JE, Irvin GL 3rd, Molinari AS, Deriso GT. Intraoperative parathyroid hormone monitoring as an adjunct to parathyroidectomy. *Surgery* 1996 ; 120 : 954-958

[3] Bonaccorsi P, Ansel JC, Armstrong CA. Management of high-risk melanoma. *Dermatol Clin* 2001 ; 19 : 727-735

[4] Bonfrer JM, Korse CM, Nieweg OE, Rankin EM. The luminescence immunoassay S-100: a sensitive test to mesure circulating S-100B: its prognostic value in malignant melanoma. *Br J Cancer* 1998 ; 77 : 2210-2214

[5] Burnstock G. The non-adrenergic non-cholinergic neuron systems. *Arch Int Pharmacodyn* 1986 ; 280 (suppl 2) : 1-15

[6] Buzaid AC, Sandler AB, Hayden CL, Scinto J, Poo WJ, Clark MB et al. Neuron-specific enolase as a tumor marker in metastatic melanoma. *Am J Clin Oncol* 1994 ; 17 : 430-431

[7] Calender A. Données récentes sur la génétique moléculaire des tumeurs neuro-endocrines. *Ann Endocrinol* 1997 ; 58 : 113-123

[8] Calender A. Molecular genetics of neuro-endocrine tumors. *Digestion* 2000 ; 62 (suppl 1) : 3-18

[9] Calender A, Giraud S, Lenoir GM, Cougard P, Chanson P, Proye C.3. Les multi-endocrinopathies héréditaires. Nouvelles données génétiques et applications cliniques dans les néoplasies endocriniennes multiples de type I. *Presse Méd* 1995 ; 24 : 542-546

[10] Capella C, Heitz PU, Höffler H, Solcia E, Klöppel G. Revised classification of neuro-endocrine tumours of the lung, pancreas and gut. *Wirchows Arch* 1995 ; 425 : 547-560

[11] Chao KS, Kaplan C, Simpson JR, Haughey B, Spector GJ, Sessions DG et al. Esthesioneuroblastoma: the impact of treatment modality. *Head Neck* 2001 ; 23 : 749-757

[12] De Montpreville VT, Macchiarini P, Dulmet E. Thymic neuro-endocrine carcinoma (carcinoid): a clinicopathologic study of fourteen cases. *J Thorac Cardiovasc Surg* 1996 ; 111 : 134-141

[13] De Toma G, Nicolanti V, Plocco M, Cavallaro G, Letizia C, Piccirillo G et al. Baroreflex failure syndrome after bilateral excision of carotid body tumours: an underestimated problem. *J Vasc Surg* 2000 ; 31 : 806-810

[14] Donis-Keller H, Dou S, Chi D, Carlson KM, Toshima K, Lairmore TC et al. Mutations in the RET proto-oncogene are associated with MEN 2A and FMTC. *Hum Mol Genet* 1993 ; 2 : 851-856

[15] ElSilimy O, Harvy L. A clinico-pathological classification of laryngeal paraganglioma. *J Laryngol Otol* 1992 ; 106 : 635-639

[16] Emmert-Buck MR, Lubensky IA, Dong Q, Manickam P, Guru SC, Kester MB et al. Localization of the multiple endocrine neoplasia type I (MEN1) gene based on tumor loss of heterozygosity analysis. *Cancer Res* 1997 ; 57 : 1855-1858

[17] Ferlito A, Barnes L, Rinaldo A, Gnepp DR, Milroy CM. A review of neuro-endocrine neoplasms of the larynx: update on diagnosis and treatment. *J Laryngol Otol* 1998 ; 112 : 827-834

[18] Finkelstein SD, Hirose T, Vandenberg SR. Olfactory neuroblastoma in tumours of the nervous system pathology and genetics. WHO classification of the tumours. Lyon : IARC Press, 2000

[19] Franc B, Rosenberg-Bourgin M, Caillou B, Dutrieux-Berger N, Floquet J, Houcke-Lecomte M et al. Medullary thyroid carcinoma: search for histological predictors of survival (109 proband cases analysis). *Hum Pathol* 1998 ; 29 : 1078-1084

[20] Gapany-Gapanavicius B, Kenan S. Carcinoid tumor of the larynx. *Ann Otol Rhinol Laryngol* 1981 ; 90 : 42-47

[21] Georgy BA, Casola G, Hesselink JR. Thymic carcinoid tumors with bone metastases. A report of two cases. *Clin Imaging* 1995 ; 19 : 25-29

[22] Gould VE, Dardi LE, Memoli VA, Johansenn JV. Neuroendocrine carcinoma of the skin light microscopic, ultrastructural and immunohistochemical analysis. *Ultrastruct Pathol* 1980 ; 1 : 499-509

[23] Gras R, Chrestian MA, Dessi P, Zanaret M, Cannoni M. Systèmes APUD et neuroendocrinien diffus et pathologie cervicofaciale. *Encycl Méd Chir* (Éditions Scientifiques et Médicales Elsevier SAS, Paris), Oto-rhino-laryngologie, 20-945-A-10, 1993 : 1-8

[24] Grob JJ. Nævus et mélanomes cutanés. In : Sáurat JH, Grosshans E, Laugier P, Lachapelle JM éd. Dermatologie et maladies sexuellement transmissibles. Paris : Masson, 1999 : 593-609

[25] Hauser H, Wolf G, Uranus S, Klimpfinger M. Neuroendocrine tumours in various organ systems in a ten-year period. *Eur J Surg Oncol* 1995 ; 21 : 297-300

[26] Henry JF, Denizot A, Puccini M, Gramatica L, Kvachenyuk A, Conte Devolx B et al. Latent subclinical medullary thyroid carcinoma: diagnosis and treatment. *World J Surg* 1998 ; 22 : 752-757

[27] Henry JF, Iacobone M, Mirallie E, Deveze A, Pili S. Indications and results of video-assisted parathyroidectomy by lateral approach in patients with primary hyperparathyroidism. *Surgery* 2001 ; 130 : 999-1004

[28] Henry JF, Raffaelli M, Iacobone M, Volot F. Video-assisted parathyroidectomy via the lateral approach vs conventional surgery in the treatment of sporadic primary hyperparathyroidism. *Surg Endosc* 2001 ; 15 : 1116-1119

[29] Hsueh EC. Tumour cell-based vaccines for the treatment of melanoma. *Bio Drugs* 2001 ; 15 : 713-720

[30] Hyams VJ, Batsakis JG, Michaels L. Olfactory neuroblastoma. In : Tumors of the upper respiratory tract and ear. Fascicle 25, second serie, Washington, 1988 : 245-248

[31] Ibrahim NB, Briggs JC, Corbishley CM. Extrapulmonary oat cell carcinoma. *Cancer* 1984 ; 54 : 1645-1661

[32] Jansson ET, Oberg K. Long-term management of the carcinoid syndrome. Treatment with octreotid alone and in combination with alpha-interferon. *Acta Oncol* 1993 ; 32 : 225-229

[33] Klossek JM, Bataille B, Fontanel JP. Tumeurs malignes de l'ethmoïde. *Encycl Méd Chir* (Éditions Scientifiques et Médicales Elsevier SAS, Paris), Oto-rhino-laryngologie, 20-405-C-10, 1998 : 1-8

[34] Komminoth P, Heitz PU, Kloppel G. Pathology of MEN-1: morphology, clinicopathologic correlations and tumor development. *J Intern Med* 1998 ; 243 : 455-464

[35] Lamberts SW, Krenning EP, Reubi JC. The role of somatostatin and its analog in the diagnosis and treatment of tumors. *Endocr Rev* 1991 ; 12 : 450-482

[36] Le Douarin NM, Teillet MA, Couly G. Chimères embryonnaires et développement du système nerveux. *Méd Sci* 1990 ; 6 : 228-244

[37] Modigliani E, Cohen R, Campos JM, Conte Devolx B, Maes B, Boneu A et al. Prognostic factors for survival and for biochemical cure in medullary thyroid carcinoma: results in 899 patients. The GETC study group. *Clin Endocrinol* 1998 ; 48 : 265-273

[38] Moukheiber AK, Nicollas R, Roman S, Coze C, Triglia JM. Primary pediatric neuroblastic tumors of the neck. *Int J Pediatr Otorhinolaryngol* 2001 ; 60 : 155-161

[39] Mulligan LM, Kwok JB, Healey CS, Elsdon MJ, Eng C, Gardner E et al. Germ-line mutations of the RET proto-oncogene in multiple endocrine neoplasia type 2A. *Nature* 1993 ; 363 : 458-460

[40] Netterville J, Reilly K, Robertson D, Reiber M, Armstrong WB. Carotid body tumors: a review of 30 patients with 46 tumors. *Laryngoscope* 1995 ; 105 : 115-126

[41] Niccoli-Sire P, Murat A, Baudin E, Henry JF, Proye C, Bigorgne JC et al. Early or prophylactic thyroidectomy in MEN 2/FMTC gene carriers: results in 71 thyroidectomized patients. The French Calcitonin Tumours Study Group (GETC). *Eur J Endocrinol* 1999 ; 141 : 468-474

[42] Nylen ES, Becker KL. The diffuse neuro-endocrine system. In : Becker KL ed. Principles and practice of endocrinology and metabolism. Philadelphia : JB Lippincott, 1995

[43] Pacini F, Romei C, Miccoli P, Elisei R, Molinaro E, Mancusi F et al. Early treatment of hereditary medullary thyroid carcinoma after attribution of multiple endocrine neoplasia type 2 gene carrier status by screening for RET gene mutations. *Surgery* 1995 ; 118 : 1031-1035

[44] Pages A. Le système endocrinien diffus. *Ann Anat Pathol* 1974 ; 9 : 27-41

[45] Parry DM, Li FP, Strong LC, Carney JA, Schottenfeld D, Reimer RR et al. Carotid body tumors in humans: genetics and epidemiology. *J Natl Cancer Inst* 1982 ; 68 : 573-578

[46] Pearse AG. The cytochemistry and ultrastructure of polypeptide hormone-producting cells of the APUD series, and the embryologic, physiologic and pathologic implications of the concept. *J Histochem Cytochem* 1969 ; 17 : 303-313

[47] Petropoulos A, Luetje C, Camarata P, Whittaker C, Lee G, Baysal B. Genetic analysis in the diagnosis of familial paragangliomas. *Laryngoscope* 2000 ; 110 : 1225-1229

[48] Ratner D, Nelson BR, Brown MD, Johson TM. Merkel cell carcinoma. *J Am Acad Dermatol* 1993 ; 29 : 143-156

[49] Remick SC, Hafez GR, Carbone PP. Extrapulmonary small-cell carcinoma. A review of the literature with emphasis on therapy and outcome. *Medicine* 1987 ; 66 : 457-471

[50] Rindi G, Candusso ME, Solcia E. Molecular aspects of the endocrine tumours of the pancreas and gastrointestinal tract. *Ital J Gastroenterol Hepatol* 1999 ; 31 (suppl 2) : S135-S138

[51] Rosai J. Thyroid pathology and cutaneous tumours. In : Ackerman's surgical pathology. St Louis : CV Mosby, 1996

[52] Saint-André JP, Dupre F, Chenue F, Guyetant S. Histopathologie des tumeurs neuro-endocrines. *Ann Endocrinol* 1997 ; 58 : 101-111

[53] Saint-André JP, Valo I, Guyetant S. Immunohistochimie des tumeurs neuro-endocrines. *Ann Pathol* 2000 ; 20 : 129-131

[54] Saint-André JP, Valo I, Guyetant S. Définition et caractérisation des tumeurs neuro-endocrines. *Rev Prat* 2002 ; 52 : 250-255

[55] Saldana M, Salem L, Travezan R. High altitude hypoxia and chemodectomas. *Hum Pathol* 1973 ; 4 : 251-263

[56] Schlumberger M, Baudin E. Tumeurs neuro-endocrines. *Ann Endocrinol* 1997 ; 58 : 95-99

[57] Schuller D, Lucas J. Nasopharyngeal paraganglioma. Report of a case and review of literature. *Arch Otolaryngol* 1982 ; 108 : 667-670

[58] Shapiro B, Copp JE, Sisson JC, Eyre PL, Wallis J, Beierwaltes WH. 131I-MIBG for locating of suspected pheochromocytoma: experience in 400 cases. *J Nucl Med* 1985 ; 26 : 576-585

[59] Shimada H, Ambros IM, Dehner LP, Hata J, Joshi VV, Roald B. Terminology and morphologic criteria of neuroblastic tumors: recommendations by the international neuroblastoma pathology committee. *Cancer* 1999 ; 86 : 349-363

[60] Shimada H, Ambros IM, Dehner LP, Hata J, Joshi VV, Roald B et al. The international neuroblastoma pathology classification (the Shimada system). *Cancer* 1999 ; 86 : 364-372

[61] Solcia E, Kloppel G, Sobin LH. Histological typing of endocrine tumours. In : International histological classification of tumours. Geneva : WHO/Springer-Verlag, 2000

[62] Stevens R, Rassekh C, Quinn F Jr. Carotid body paraganglioma. 1995, UTMB Department of otolaryngology grand rounds. http://www2. utmb. edu/otoref/Grnds/carotidbody.htm

[63] Taillefer R, Boucher Y, Potvin C, Lambert R. Detection and localization of parathyroid adenomas in patients with hyperparathyroidism using a single radionuclide imaging procedure with technetium-99m-sestamibi (double phase study). *J Nucl Med* 1992 ; 33 : 1801-1807

[64] Terracol J, Guerrier Y, Guiber HL. Le glomus jugulaire. Monographies ORL internationales. Paris : Masson, 1956

[65] Tofani A, Cioffi RP, Sciuto R, Rea S, Festa A, DiFilippo F et al. S-100 and NSE as serum markers in melanoma. *Acta Oncol* 1997 ; 36 : 761-764

[66] Travis WD, Linnoila RI, Tsokos MG, Hitchcock CL, Cutler GB Jr, Nieman L et al. Neuro-endocrine tumours of the lung with proposed criteria for large-cell neuro-endocrine carcinoma. An ultrastructural, immunohistochemical, and flow cytometric study of 35 cases. *Am J Surg Pathol* 1991 ; 15 : 529-553

[67] van der Mey A, Maaswinkelmooy P, Cornelisse C, Schmidt P, van de Kamp J. Genomic imprinting in hereditary glomus tumours: evidence for a new genetic theory. *Lancet* 1989 ; 2 : 1291-1294

[68] van Schothorst EM, Beekman M, Torremans P, Kuipers-Dijkshoorn NJ, Wessels HW, Bardoel AF et al. Paragangliomas of the head and neck region show complete loss of heterozygosity at 11q22-23 in chief cells and the flow-sorted DNA aneuploid fraction. *Hum Pathol* 1998 ; 29 : 1045-1049

[69] Verola O, Champeau F. Le carcinome à cellules de Merkel. *Ann Chir Plast Esthét* 1998 ; 43 : 439-444

[70] Voog E, Biron P, Martin JP, Blay JY. Chemotherapy of locally advanced and metastatic Merkel cell carcinomas. *Cancer* 1999 ; 85 : 3585-3594

[71] Wang DG, Johnston CF, Anderson N, Sloan JM, Buchanan KD. Overexpression of the tumor suppressor gene p53 is not implicated in neuro-endocrine carcinogenesis. *J Pathol* 1995 ; 175 : 397-401